VIRTUAL BONES

by Karsten Damerau, Aida Mesanovic-Voigt, Luisa Spätgens, Angelika Preisfeld

Aufgabe

Auf dem Computer findest du vier 3D-Modelle menschlicher Knochen (Schädel, Becken, Oberarmknochen, Oberschenkelknochen). Finde das biologische Geschlecht, die Größe und das Lebensalter der Person heraus. Die Modelle kannst du in dem Programm Blender öffnen. Klicke dazu doppelt mit der linken Maustaste auf die Datei eines 3D-Modells.

So kannst du dir das 3D-Modell in Blender ansehen

Tastenkombination	Funktion
Mausrad drücken + Maus bewegen	Du drehst dich um das Modell herum
Mausrad drücken + Shift-Taste auf Tastatur gedrückt halten + Maus bewegen	Du bewegst dich seitwärts bzw. hoch/runter
Mausrad vor-/zurück bewegen	Du zoomst an das Modell heran/heraus

So kannst du Messungen am 3D-Modell in Blender durchführen

1. Links im Menü (auf dem Bild) mit linker Maustaste Messwerkzeug auswählen.

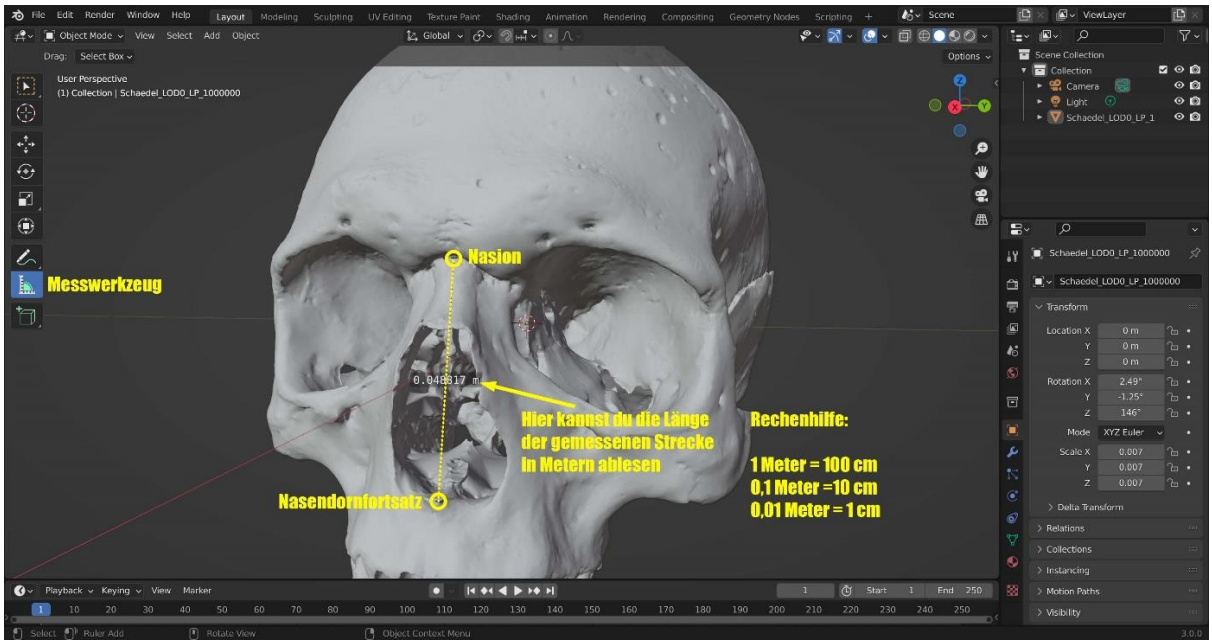

Abbildung 1: Messwerkzeug in Blender (eigene Abbildung)

2. Bewege deinen Mauszeiger auf dem Knochen dahin, wo deine Messung starten soll.

3. Auf der Tastatur Strg-Taste (links unten; beim Mac Ctrl-Taste) drücken **und bis zu Schritt 6 durchgehend gedrückt halten** (durch Drücken von Strg bzw. Ctrl erscheint ein kleiner Kreis um deinen Mauszeiger. Er stellt sicher, dass dein Messpunkt auf dem Modell und nicht irgendwo vor oder hinter dem Modell in der Luft liegt).
4. Linke Maustaste drücken (und festhalten), um Startpunkt deiner Messung zu setzen.
5. Mit noch gedrückter linker Maustaste Mauszeiger dahin auf dem Knochen bewegen, bis wohin du messen möchtest.
6. Erst jetzt die linke Maustaste und danach die Strg-Taste loslassen.
7. Die gemessene Entfernung **in Metern** wird dir auf der Messlinie angezeigt.
8. Drehe dich mit gedrückter mittlerer Maustaste etwas um das Modell herum und prüfe, ob dein Startpunkt und Endpunkt der Messung richtig auf dem Modell liegen. Wenn nicht, drücke nochmal die Strg-Taste und verschiebe mit gleichzeitig gedrückter linker Maustaste die Messpunkte bis sie passen.
9. Wenn du jetzt noch einen Winkel messen möchtest, kannst du wieder die Strg-Taste drücken und mit der linken Maustaste (gedrückt halten) die Messlinie irgendwo in ihrer Mitte anklicken. Wenn du die Maus jetzt bewegst, ziehst du einen Knick (Winkel) in die Linie. Auch wenn du den Punkt im Winkel irgendwo hinsetzt, halte die Strg-Taste gedrückt, damit er auf dem Modell und nicht in der Luft liegt. Prüfe wieder von der Seite, ob die Punkte richtig auf dem Modell liegen.
10. Wenn du eine Messung wieder entfernen möchtest, klicke sie mit der linken Maustaste an und drücke X auf der Tastatur.

Los geht es mit der Identifizierung der Knochen.

Bestimme das biologische Geschlecht der Person

Meistens ist es so, dass an einem Skelett sowohl weibliche als auch männliche Merkmale vorkommen. Insbesondere das Becken, aber auch der Schädel liefern dennoch einige Anhaltspunkte für das biologische Geschlecht. Bestimme die folgenden Merkmale und markiere in jeder Tabelle, wofür du dich entschieden hast.

<u>Anhand des Schädels</u> (Berg, 2012; Langley et al., 2018; Rösing et al., 2005; Walrath et al., 2004)

- Der Hinterhauptsvorsprung (siehe Bild 2) ist …

nicht erkennbar	deutlich ausgeprägt
→ weiblich	→ männlich

- Der Warzenfortsatz (siehe Bild 2) ist eher …

klein	groß
→ weiblich	→ männlich

- Der Jochbogen (siehe Bild 2) läuft …

nicht über den externen Gehörgang hinaus	in einer flachen Erhebung über den externen Gehörgang hinaus noch bis oberhalb des Warzenfortsatzes
→ weiblich	→ männlich

- Ist in der Seitenansicht (siehe Bild 2) ein deutlicher Überaugenwulst vorhanden?

nein	ja
→ weiblich	→ männlich

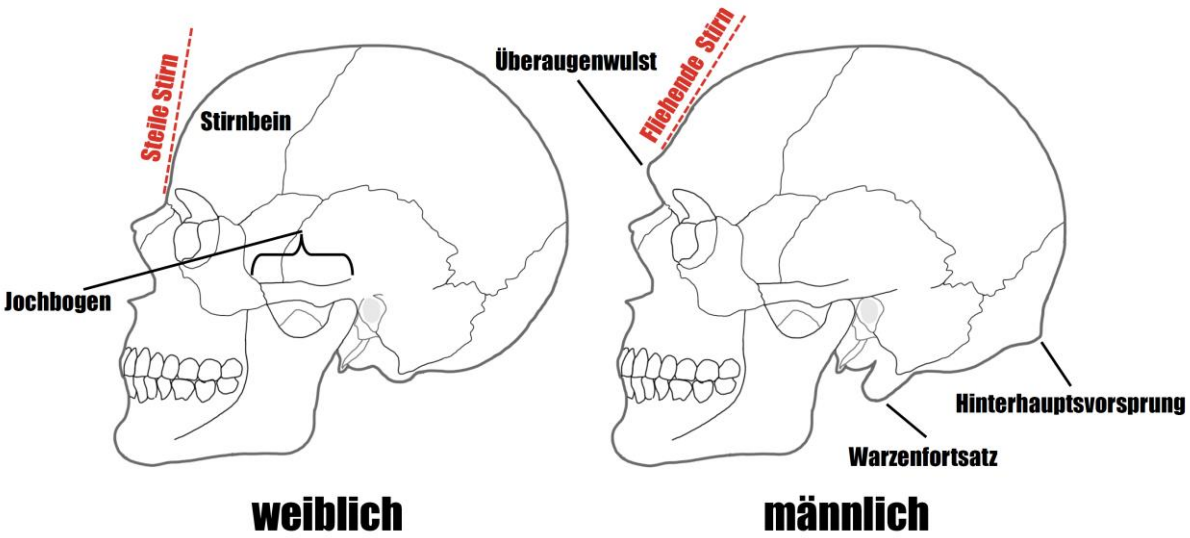

Bild 2: Seitenansicht eines weiblichen und männlichen Schädels (eigene Abbildung)

- Die Stirn (siehe Bild 2) ist …

eher steil	eher flach, hinter dem Überaugenwulst leicht nach hinten fliehend
→ weiblich	→ männlich

- Die Form der Augenhöhle (siehe Bild 3) ist eher …

rund und hoch	rechteckig und niedrig
→ weiblich	→ männlich

- Die Kante des oberen Randes der Augenhöhle ist eher …

scharfkantig wie ein stumpfes Messer	abgerundet wie ein Stift
→ weiblich	→ männlich

- Das Kinn ist eher (siehe Bild 3) …

rund	eckig
→ weiblich	→ männlich

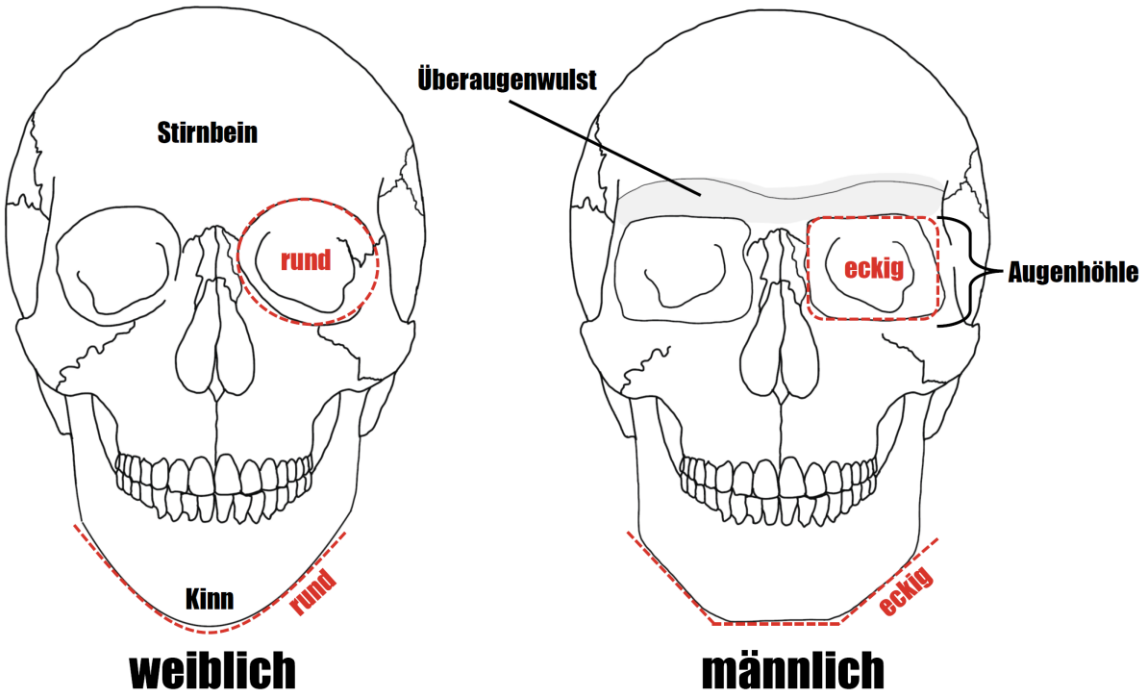

Bild 3: Vorderansicht eines weiblichen und männlichen Schädels (eigene Abbildung)

<u>Anhand des Beckens</u> (Klales et al., 2012; Mauerer, 2006; Oladipo et al., 2010; Small et al., 2012; Srivastava et al., 2014; Takahashi, 2006)

- Schaue wie in Bild 4 von einer Seite auf das Becken, so dass du die greater sciatic notch sehen kannst. Messe nun – <u>ohne die Strg-Taste zu nutzen!</u> – ihren Winkel (siehe Bild 4). Ist der Winkel eher …

87,9° ± 9,0°	69,8° ± 7,9°
→ weiblich	→ männlich

- Schaue von der Seite auf die Hüftgelenkspfanne. Messe die Strecken AC und AB (siehe Bild 5) und berechne mit der folgenden Formel den Ischiopubic Index (IP)
  IP = 100 x Strecke von A nach C / Strecke von A bis B

90 – 100	75 – 85
→ weiblich	→ männlich

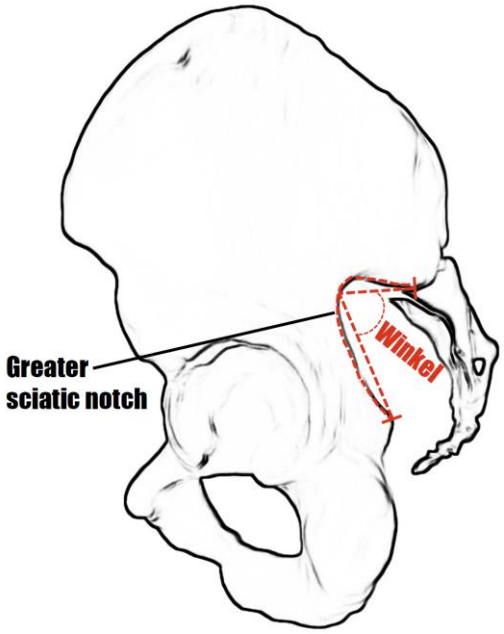

Bild 4: Messung des Winkels der Greater sciatic notch (eigene Abbildung)

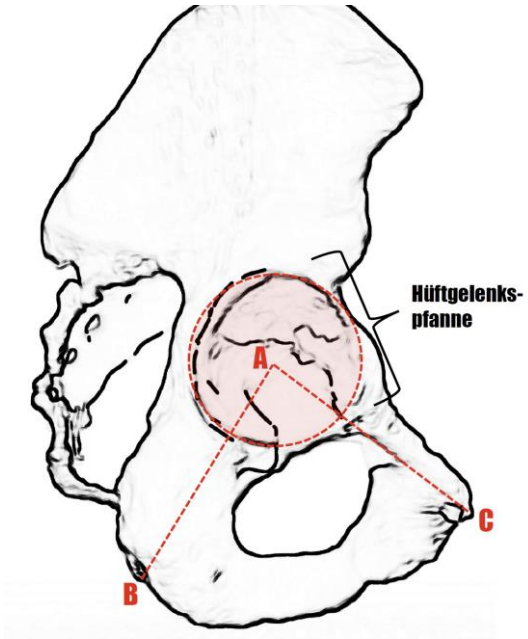

Bild 5: Messungen für den Ischiopubic Index (eigene Abbildung)

- Der Winkel unterhalb der Schambeine (siehe Bild 6) ist …

größer als 81.4°	kleiner oder gleich 81.4°
→ weiblich	→ männlich

- Schaue von dir die Form des unteren Schambeinastes an (siehe Bild 6). Ist die Unterseite eher …

konkav nach innen gebogen	konvex nach außen gebogen
→ weiblich	→ männlich

- Von oben betrachtet ist die große Beckenöffnung (siehe Bild 6) eher …

weit, oval	herzförmig
→ weiblich	→ männlich

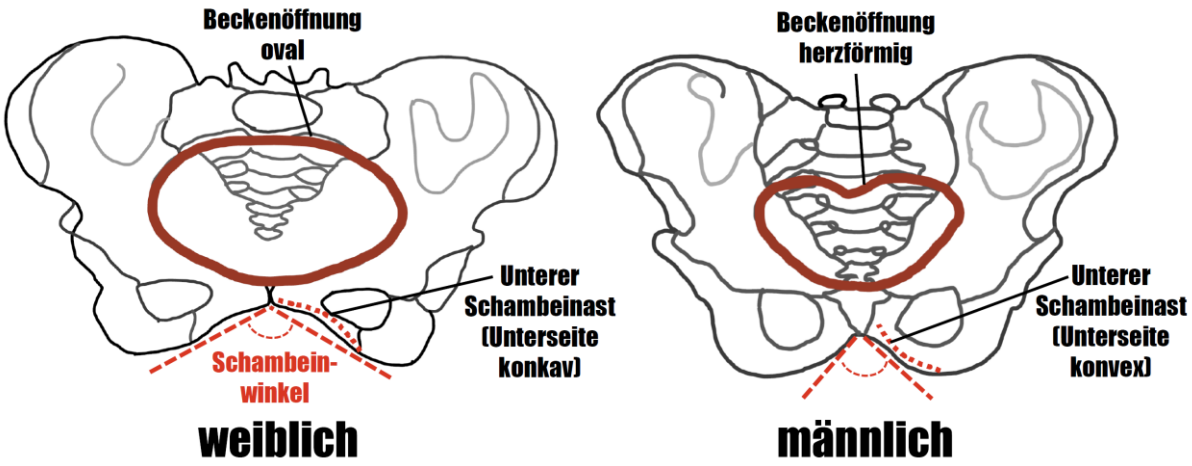

Bild 6: Weibliches und männliches Becken (eigene Abbildung)

- Schaue dir den Arc composé an. Sieh dazu von schräg vorne <u>in</u> das Becken (etwas von oben, siehe Bild 7). Der untere Rand der greater sciatic notch geht …

in einem **Doppelbogen** in den Rand des Kreuzbeins über	in **einem** Bogen in den Rand des Kreuzbeins über
→ weiblich	→ männlich

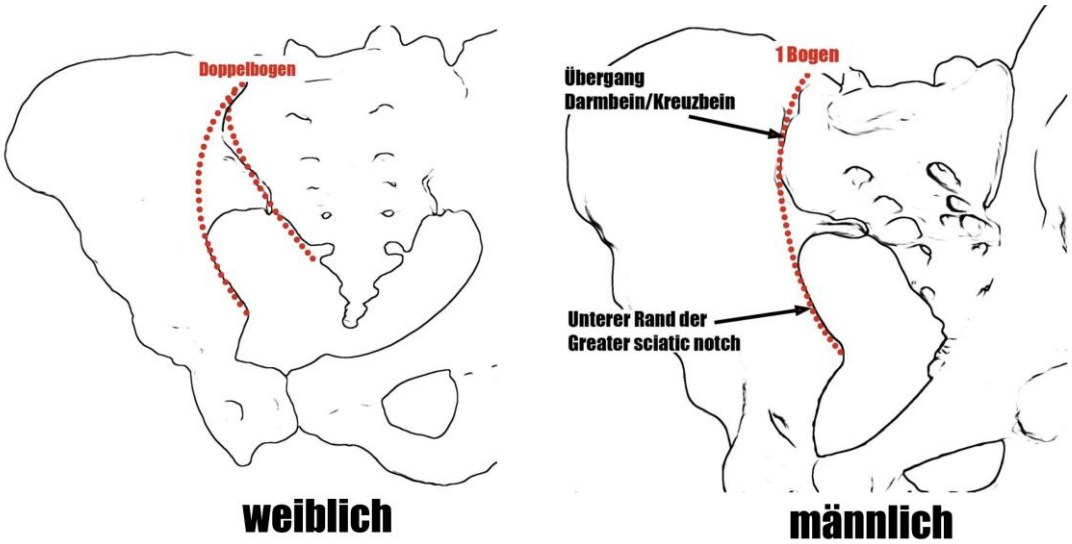

Bild 7: Arc composé beim weiblichen und männlichen Becken (eigene Abbildung)

<u>Anhand des Oberschenkelknochens</u> (Berg, 2012)

- Maximaler Durchmesser des Oberschenkelknochen-Kopfes (siehe Bild 8)

< 4,5 cm	> 4.5 cm
→ weiblich	→ männlich

Bestimme die Größe der Person (Mendonça, 2000)

Die Größe kann zum Beispiel aus der Länge des Oberarm- und des Oberschenkelknochens berechnet werden. Die Berechnung unterscheidet sich etwas in Abhängigkeit vom biologischen Geschlecht. Wenn du dieses bereits bestimmt hast, setze die Länge des Oberschenkelknochens unten in die zutreffende Formel ein.

Anhand des Oberschenkelknochens

Messe zunächst die maximale Länge des Oberschenkelknochens (siehe Bild 8).

Trage die gemessene Länge des Oberschenkelknochens hier ein: _____cm

Formel für ein männliches Skelett

Größe der Person in Zentimeter = 46,89 + (2,657 * Länge des Schienbeinknochens in cm)

= _____ cm (Die Person kann auch 6,96 cm größer oder kleiner gewesen sein)

Formal für ein weibliches Skelett

Größe der Person in cm = 57,86 + (2,359 * Länge des Schienbeinknochens in cm)

= _____ cm (Die Person kann auch 5,96 cm größer oder kleiner gewesen sein)

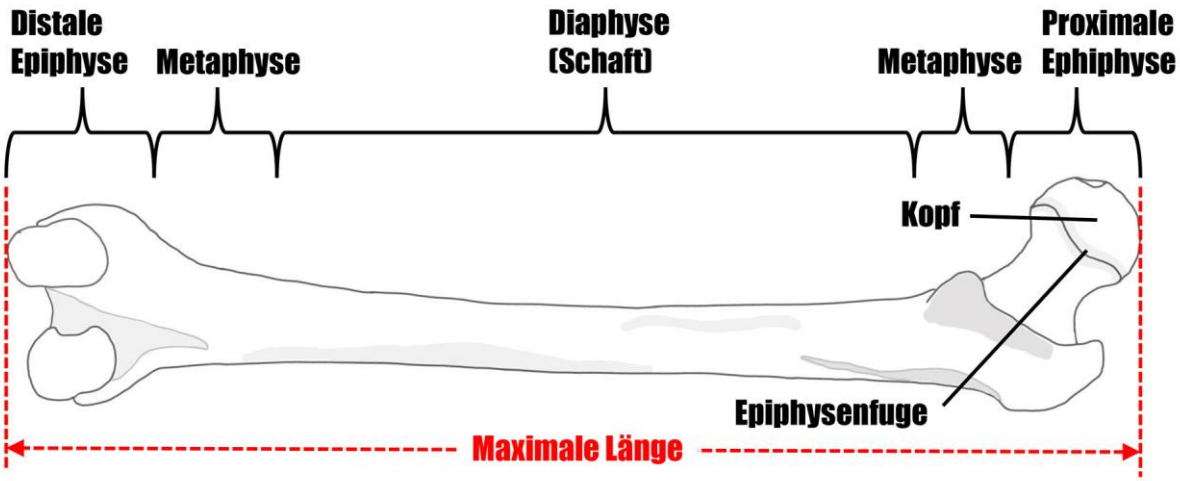

Bild 8: Oberschenkelknochen (eigene Abbildung)

Anhand des Oberarmknochens

Messe zunächst die maximale Länge des Oberarmknochens (siehe Bild 9).

Trage die gemessene Länge des Oberarmknochens hier ein: _____cm

Formel für ein männliches Skelett

Größe der Person in cm = 59,41 + (3,269 * maximale Länge des Oberarmknochens in cm)

= _____ cm (Die Person kann auch 8,44 cm größer oder kleiner gewesen sein)

Formel für ein weibliches Skelett

Größe der Person in cm = 64.26 + (3,065 * maximale Länge des Oberarmknochens in cm)

= _____ cm (Die Person kann auch 7,70 cm größer oder kleiner gewesen sein)

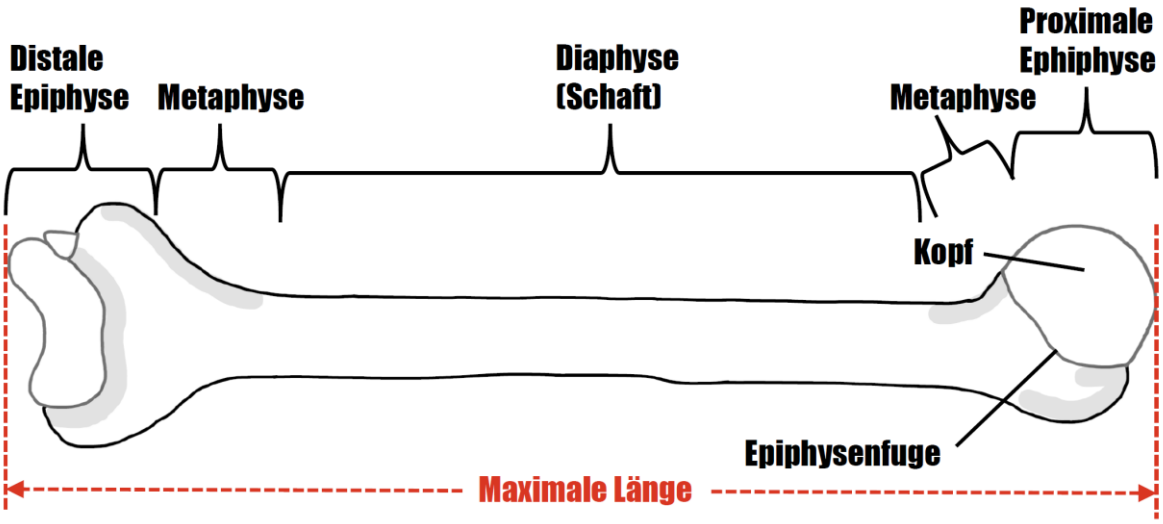

Bild 9: Oberarmknochen (eigene Abbildung)

Bestimme das Alter der Person

Die Epiphyse mit der kugelartigen Gelenkfläche des Oberarm- und Oberschenkelknochens wird als proximale (körpernahe) Epiphyse und die am gegenüberliegenden Ende des Knochens als distale (körperferne) Epiphyse bezeichnet (siehe Bild 8 & 9). Während der Wachstumsphase eines Menschen sind noch nicht alle Bereiche eines Knochens verknöchert. So befindet sich im jungen Knochen zwischen den Enden (Ephiphysen) und dem Knochenschaft (Diaphyse) des Oberarm- aber auch des Oberschenkelknochens noch eine Wachstumsschicht, die erst relativ spät durch Knochen ersetzt wird. Da wo ursprünglich die Wachstumsschicht war, ist dann noch recht lange eine knöcherne Linie (Epiphysenlinie) zu erkennen. Bei älteren Personen verschwinden diese Linien zunehmend. Werden bei Ausgrabungen sehr alte Knochen jüngerer Personen gefunden, gehen die Epiphysen manchmal verloren, weil diese aufgrund der Wachstumsschicht noch nicht fest mit dem Knochenschaft verknöchert waren. Bestimme anhand der folgenden Tabellen, wie alt die Person ungefähr war.

Anhand der proximalen Epiphyse des <u>Oberschenkelknochens</u> (vgl. Cardoso, 2008b)

Stadium	Merkmal	Ungefähres Alter
1	Proximale Epiphyse noch nicht mit dem Schaft vereint (geht deshalb bei Knochenfunden manchmal verloren, siehe Bild 10, Stadium 1)	15 Jahre oder jünger
2	Proximale Epiphyse mit Schaft vereint, Epiphysenlinie sehr deutlich sichtbar (siehe Bild 10, Stadium 2)	Ungefähr 15 Jahre
3	Proximale Epiphyse mit Schaft vereint, kaum/keine Spur der Vereinigung mehr erkennbar (siehe Bild 10, Stadium 3)	15 Jahre oder älter

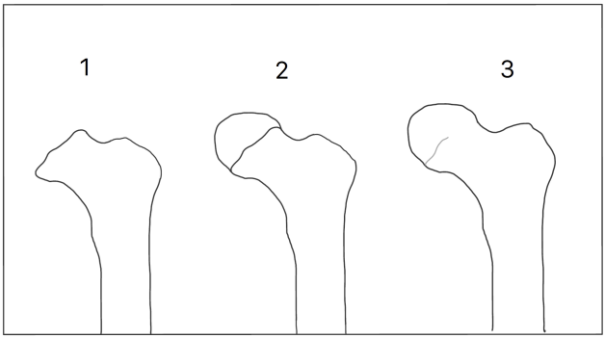

Bild 10: <u>Proximales</u> Ende Oberschenkelknochen (Stadium 1 bis 3, in Orientierung an Cardoso, 2008b)

Anhand der distalen Epiphyse des <u>Oberschenkelknochens</u> (vgl. Cardoso, 2008b)

Schritt	Merkmal	Ungefähres Alter
1	Distale Epiphyse noch nicht mit dem Schaft vereint (geht deshalb bei Knochenfunden manchmal verloren)	16 Jahre oder jünger
2	Distale Epiphyse mit Schaft vereint, Epiphysenlinie sehr deutlich sichtbar	Ungefähr 17 Jahre
3	Distale Epiphyse mit Schaft vereint, kaum/keine Spur der Vereinigung mehr erkennbar	17 Jahre oder älter

Anhand der proximalen Epiphyse des <u>Oberarmknochens</u> (vgl. Cardoso, 2008a)

Stadium	Merkmal	Ungefähres Alter
1	Proximale Epiphyse noch nicht mit dem Schaft vereint (geht deshalb bei Knochenfunden manchmal verloren, siehe Bild 11, Stadium 1)	16 oder jünger
2	Proximale Epiphyse mit Schaft vereint, Epiphysenlinie sehr deutlich sichtbar, siehe Bild 11, Stadium 2)	Ungefähr 17 Jahre
3	Proximale Epiphyse mit Schaft vereint, kaum/keine Spur der Vereinigung mehr erkennbar (siehe Bild 11, Stadium 3)	17 Jahre oder älter

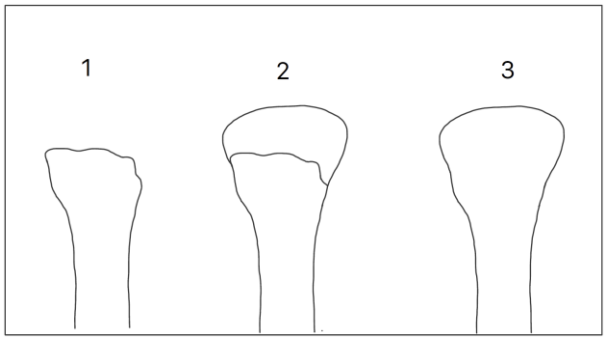

Bild 11: <u>Proximales</u> Ende Oberarmknochen
(Stadium 1 bis 3, in Orientierung an Cardoso, 2008a)

Anhand der distalen Epiphyse des <u>Oberarmknochens</u> (vgl. Cardoso, 2008a)

Stadium	Merkmal	Ungefähres Alter
1	Distale Epiphyse noch nicht mit dem Schaft vereint (geht deshalb bei Knochenfunden manchmal verloren)	14 Jahre oder jünger
2	Distale Epiphyse mit Schaft vereint	Älter als 14 Jahre

Gesamtergebnis der Knochenidentifizierung

Es ist normal, dass nicht alle Merkmale an jedem Skelett ganz eindeutig zuzuordnen sind. Auch widersprüchliche Merkmalsausprägungen kommen innerhalb eines Skelettes häufig vor. Sieh dir an, welche Ausprägungen überwiegen.

Zu welchem Gesamtergebnis kommst du bei der Identifizierung der menschlichen Knochen?

Die Person war etwa _____ Jahre alt, _____ Geschlechts und etwa_____ groß.

Literatur

Berg, G. E. (2012). Determining the sex of unknown human skeletal remains. In M. T. A. Tersigni-Tarrant & N. R. Shirley (Hrsg.), *Forensic Anthropology: An Introduction.* Boca Raton, London, New York: CRC Press, 139–160.

Cardoso, H. F. V. (2008a). Age estimation of adolescent and young adult male and female skeletons II, epiphyseal union at the upper limb and scapular girdle in a modern Portuguese skeletal sample. *American Journal of Physical Anthropology*, *137*(1), 97–105. https://doi.org/10.1002/ajpa.20850

Cardoso, H. F. V. (2008b). Epiphyseal union at the innominate and lower limb in a modern Portuguese skeletal sample, and age estimation in adolescent and young adult male and female skeletons. *American Journal of Physical Anthropology*, *135*(2), 161–170. https://doi.org/10.1002/ajpa.20717

Klales, A. R., Ousley, S. D., & Vollner, J. M. (2012). A revised method of sexing the human innominate using Phenice's nonmetric traits and statistical methods. *American Journal of Physical Anthropology*, *149*(1), 104–114. https://doi.org/10.1002/ajpa.22102

Langley, N. R., Dudzik, B., & Cloutier, A. (2018). A Decision Tree for Nonmetric Sex Assessment from the Skull. *Journal of Forensic Sciences*, *63*(1), 31–37. https://doi.org/10.1111/1556-4029.13534

Mauerer, C. (2006). *Morphologische und molekularbiologische Geschlechtsbestimmung von Individuen mit Knochenfrakturen einer Skelettserie des 15. - 18. Jahrhunderts aus Süddeutschland (Rain am Lech)* [Dissertation]. Ludwig-Maximilians-Universität München, München.

Mendonça, M. C. de (2000). Estimation of height from the length of long bones in a Portuguese adult population. *American Journal of Physical Anthropology*, *112*(1), 39–48.

Oladipo, G. S., Eroje, M. A., & Johnbull, T. O. (2010). Comparative Study of Ischio-pubic Index of South – South and Middle Belt People of Nigeria. *Research Journal of Medicine and Medical Sciences*, *5*(1), 87–90.

Rösing, F. W., Graw, M., Marré, B., Ritz-Timme, S., Rothschild, M. A., Rötzscher, K., Schmeling, A., Schröder, I., & Geserick, G. (2005). Arbeitsgemeinschaft für Forensische Altersdiagnostik der Deutschen Gesellschaft für Rechtsmedizin: Empfehlungen für die forensische Geschlechts- und Altersdiagnose am Skelett. *Rechtsmedizin*, *1*, 32–38. https://doi.org/10.1007/s00194-004-0296-9

Small, C., Brits, D. M., & Hemingway, J. (2012). Quantification of the subpubic angle in South Africans. *Forensic Science International*, *222*(1-3), 395.e1-6. https://doi.org/10.1016/j.forsciint.2012.06.002

Srivastava, R. K., Kumar, A., Ali, I., Wadhwani, P., Awasthi, P., & Parveen, G. (2014). Determination of age and sex and identification of deceased person by forensic procedures. *Universal Research Journal of Dentistry*, *4*(3), 153–157. https://doi.org/10.4103/2249-9725.140674

Takahashi, H. (2006). Curvature of the greater sciatic notch in sexing the human pelvis. *Anthropological Science*, *114*(3), 187–191. https://doi.org/10.1537/ase.051111

Walrath, D. E., Turner, P., & Bruzek, J. (2004). Reliability test of the visual assessment of cranial traits for sex determination. *American Journal of Physical Anthropology*, *125*(2), 132–137. https://doi.org/10.1002/ajpa.10373